



**ГОСУДАРСТВЕННОЕ БЮДЖЕТНОЕ ПРОФЕССИОНАЛЬНОЕ  
ОБРАЗОВАТЕЛЬНОЕ УЧРЕЖДЕНИЕ  
«СЕВЕРО - ОСЕТИНСКИЙ МЕДИЦИНСКИЙ КОЛЛЕДЖ»  
МИНИСТЕРСТВА ЗДРАВООХРАНЕНИЯ РСО-АЛАНИЯ**

**МЕТОДИЧЕСКАЯ РАЗРАБОТКА  
ПО ОРГАНИЗАЦИИ (ВНЕАУДИТОРНОЙ)  
САМОСТОЯТЕЛЬНОЙ РАБОТЫ ОБУЧАЮЩИХСЯ**

ПМ 05 Проведение лабораторных гистологических исследований  
Курс: 2 Специальность: лабораторная диагностика

Составитель: Уртаева Лаура Романовна  
преподаватель ГБПОУ СПО «СОМК» МЗ РСО-АЛАНИЯ

Владикавказ 2023

Рассмотрена и согласована  
на заседании Общемединской ЦМК  
Председатель ЦМК \_\_\_\_\_ Малиев В.М.

Протокол № \_\_\_\_\_  
от «\_\_» \_\_\_\_\_ 2023 г.

Методическая разработка составлена в соответствии с требованиями ФГОС СПО по специальностям, Положением об учебно-методическом сопровождении программ подготовки специалистов среднего звена в ГБПОУ «СОМК» МЗ РСО-Алания, Положением о фонде оценочных средств в ГБПОУ «СОМК» МЗ РСО-Алания и содержат перечень указаний для организации самостоятельной (внеаудиторной) работы студентов по ПМ05 выполнение лабораторных гистологических исследований.

## **ВВЕДЕНИЕ**

Методические указания по организации внеаудиторной самостоятельной работы по ПМ05 Проведение лабораторных гистологических исследований состоят из карты самостоятельной работы обучающегося, порядка выполнения самостоятельной работы и списка рекомендуемой литературы.

В карте указываются наименования тем или вопросов, необходимых для расширения кругозора, углубления знаний, развития умений, которые должны быть сформированы к началу профессиональной деятельности, обязательные и предоставленные по выбору виды самостоятельной работы, основная и дополнительная литература.

Для выполнения самостоятельной работы необходимо пользоваться рекомендуемой литературой, Интернет-ресурсами или другими источниками по усмотрению обучающегося.

### **Порядок выполнения самостоятельной работы**

Внеаудиторная самостоятельная работа, как правило, имеет творческий характер и выполняется на уровне развития самостоятельной познавательной деятельности. В процессе обучения самостоятельная работа носит характер практической деятельности с учебниками и дополнительной литературой, с электронными ресурсами в сети Интернет и т. д.

Обучающиеся должны уметь составлять схемы, таблицы по тексту лекций и учебной литературе, готовить реферат по заданной теме, составлять письменный конспект главы или раздела и т.д.

### **Примерные инструкции по овладению навыками самостоятельной учебной работы**

#### *1. Подготовка информационного сообщения.*

Это вид внеаудиторной самостоятельной работы по подготовке небольшого по объёму устного сообщения для озвучивания на семинаре, практическом занятии. Сообщаемая информация носит характер уточнения

или обобщения, несёт новизну, отражает современный взгляд по определённым проблемам. Сообщение отличается от докладов и рефератов не только объёмом информации, но и её характером – сообщения дополняют изучаемый вопрос фактическими или статистическими материалами. Оформляется задание письменно, оно может включать элементы наглядности (иллюстрации, демонстрацию). Регламент времени на озвучивание сообщения – до 5 мин.

### *2. Написание реферата.*

Это более объёмный, чем сообщение, вид самостоятельной работы обучающегося, содержащий информацию, дополняющую и развивающую основную тему, изучаемую на аудиторных занятиях. Ведущее место занимают темы, представляющие профессиональный интерес, несущие элемент новизны. Реферативные материалы должны представлять письменную модель первичного документа – научной работы, монографии, статьи. Реферат может включать обзор нескольких источников и служить основой для доклада на определённую тему на семинарах, конференциях. Регламент озвучивания реферата – 7-10 мин.

### *3. Эссе.*

Этот вид внеаудиторной самостоятельной работы по подготовке прозаического сочинения небольшого объёма и свободной композиции, выражающее индивидуальные впечатления и соображения по конкретному поводу или вопросу и заведомо не претендующее на определяющую или исчерпывающую трактовку предмета.

При подготовке необходимо сформулировать проблему, актуальную по своему значению, оригинальную и интересную автору по содержанию в рамках заявленной тематики. Подобрать и изучить информацию по теме. Выбрать главное и второстепенное. Составить план эссе. Лаконично, но емко раскрыть содержание проблемы, различные точки зрения и свои подходы к ее решению, не пренебрегая художественной выразительностью, яркостью и образностью изложения.

#### *4. Составление опорного конспекта.*

Представляет собой вид внеаудиторной самостоятельной работы обучающегося по созданию краткой информационной структуры, обобщающей и отражающей суть материала лекции, темы учебника. Опорный конспект призван выделить главные объекты изучения, дать им краткую характеристику, используя символы, отразить связь с другими элементами. Основная цель опорного конспекта – облегчить запоминание. В его составлении используются различные базовые понятия, термины, знаки (символы) – опорные сигналы. Опорный конспект – это наилучшая форма подготовки к ответу и в процессе ответа. Составление опорного конспекта к темам особенно эффективно у обучающихся, которые столкнулись с большим объёмом информации при подготовке к занятиям и, не обладая навыками выделять главное, испытывают трудности при её запоминании. Опорный конспект может быть представлен системой взаимосвязанных геометрических фигур, содержащих блоки концентрированной информации в виде ступенек логической лестницы; рисунка с дополнительными элементами и др. Задание составить опорный конспект по теме может быть как обязательным, так и дополнительным.

#### *5. Составление глоссария.*

Вид самостоятельной работы обучающегося, выражающейся в подборе и систематизации терминов, непонятных слов и выражений, встречающихся при изучении темы. Развивает способность выделять главные понятия темы и формулировать их. Оформляется письменно, включает название и значение терминов, слов и понятий в алфавитном порядке.

#### *6. Составление тестов и эталонов ответов к ним.*

Это вид самостоятельной работы обучающегося по закреплению изученной информации путем её дифференциации, конкретизации, сравнения и уточнения в контрольной форме (вопроса, ответа). Обучающийся должен составить как сами тесты, так и эталоны ответов к ним. Тесты могут быть различных уровней сложности, целесообразно предоставлять студенту в этом

свободу выбора, главное, чтобы они были в рамках темы. Количество тестов (информационных единиц) можно определить либо давать произвольно.

#### *7. Составление и решение ситуационных задач (кейсов).*

Это вид самостоятельной работы обучающегося по систематизации информации в рамках постановки или решения конкретных проблем. Решение ситуационных задач – чуть менее сложное действие, чем их создание. И в первом, и во втором случае требуется самостоятельный мыслительный поиск самой проблемы её решения. Такой вид самостоятельной работы направлен на развитие мышления, творческих умений, усвоение знаний, добытых в ходе активного поиска и самостоятельного решения проблем. Следует отметить, что такие знания более прочные, они позволяют обучающемуся являться, ставить и разрешать как стандартные, так и не стандартные задачи, которые могут возникнуть в дальнейшем в профессиональной деятельности.

#### *8. Составление кроссвордов по теме и ответов к ним.*

Это разновидность отображения информации в графическом виде и вид контроля знаний по ней. Работа по составлению кроссворда требует от обучающегося владения материалом, умения концентрировать свои мысли и гибкость ума. Разгадывание кроссвордов чаще применяется в аудиторных самостоятельных работах как метод самоконтроля и взаимоконтроля знаний.

Составление кроссвордов рассматривается как вид внеаудиторной самостоятельной работы и требует от обучающихся не только тех же качеств, что необходимы при разгадывании кроссвордов, но и умения систематизировать информацию. Кроссворды могут быть различны по форме и объему слов.

#### *9. Создание презентаций.*

Это вид самостоятельной работы обучающихся по созданию наглядных информационных пособий, выполненных с помощью мультимедийной компьютерной программы Power Point. Этот вид работы требует координации умений обучающегося по сбору, систематизации, переработке информации,

оформления её в виде подборки материалов, кратко отражающих основные вопросы изучаемой темы, в электронном виде.

То есть, создание материалов-презентаций расширяет методы и средства обработки и представления учебной информации, формирует у обучающихся умения работы на компьютере. Материалы-презентации готовятся студентом в виде слайдов с использованием программы Microsoft Power Point. В качестве материалов-презентаций могут быть представлены результаты любого вида внеаудиторной самостоятельной работы, по формату соответствующие режиму презентаций.

### **Контроль самостоятельной работы обучающихся**

предусмотрены следующие формы контроля (*перечислить*), например:

- *составление теста по теме с эталонами ответов;*
- *подготовка презентаций;*
- *заполнение «слепых» схем или с оставления опорных схем по конспекту лекции;*
- *составление и решение ситуационных задач по образцу и т.д...*

Наличие положительной оценки (отметки о выполнении) каждого вида самостоятельной работы необходимо для получения зачета по дисциплине/МДК и/или допуска к экзамену, поэтому в случае невыполнения работы по любой причине или получения неудовлетворительной оценки за самостоятельную работу Вы должны найти время для ее выполнения или пересдачи.

### Ориентировочные затраты времени на выполнение заданий

<b>№ п/п</b>	<b>Основные виды заданий</b>	<b>Затраты времени на единицу задания, час.</b>
1.	Подготовка информационного сообщения	1
2.	Написание реферата	4-6
3.	Написание конспекта первоисточника	2
4.	Написание эссе	3
5.	Написание рецензии	2
6.	Составление опорного конспекта	2
7.	Составление глоссария (10 терминов)	1
8.	Составление сводной (обобщающей) таблицы по теме	2
9.	Составление теста и эталона ответов к нему (10 тестовых заданий)	1
10.	Составление и решение ситуационной задачи	1
11.	Составление схемы, иллюстрации (рисунка)	1
12.	Составление кроссворда по теме и ответов к нему (10-15 вопросов)	1
13.	Создание мультимедийной презентации	2



## **ТЕМА 1: НЕРВНАЯ СИСТЕМА.**

### **I. Мотивационная характеристика темы.**

Деятельность нервной системы осуществляется по принципу работы рефлекторных дуг, представляющих собой цепь нейронов, имеющих специальные функциональные назначения (афферентные, ассоциативные, эфферентные) и расположенных в разных отделах нервной системы. Знания гистофизиологии периферической нервной системы (нерв, нервные узлы) и центральной (спинной и головной мозг) необходимы для понимания интегрирующей и координирующей функции нервной системы и для правильной диагностики заболеваний, связанных с нарушением работы этих органов.

### **II. Целевые задачи.**

1. Изучить особенности морфологического строения периферических и центральных органов нервной системы.
2. Уметь определять их структурные элементы на микроскопическом уровне.
3. Изучить особенности морфологического строения и функционирования вегетативной нервной системы.
4. Уметь воспроизвести простые и сложные рефлекторные дуги, типичные для соматической и вегетативной нервной системы, с учетом их особенностей на органном и клеточном уровнях.
5. Иметь представление о рефлекторной деятельности коры больших полушарий головного мозга и коры мозжечка.

### **III. Необходимый исходный уровень знаний.**

а) из предшествующих тем.

1. Гистофункциональная классификация нейроцитов.
2. Гистофункциональная классификация нейроглии.
3. Строение миелиновых и безмиелиновых нервных волокон.
4. Строение нервных окончаний.

б) из текущего материала.

1. Гистофункциональные особенности спинномозговых и вегетативных ганглиев.
2. Особенности строения серого и белого вещества ЦНС.
3. Соматическая и вегетативная рефлекторные дуги.
4. Понятие о цито- и миелоархитектонике коры больших полушарий.
5. Гистофизиология моховидных и лазающих нервных волокон и клубочков мозжечка.

#### **IV. Объекты изучения.**

а) микропрепараты для самостоятельного изучения.

1. Спинномозговой узел (окраска гематоксилин-эозин)
2. Интрамуральный ганглий (окраска азотнокислым серебром)
3. Спинной мозг (окраска азотнокислым серебром)
4. Кора больших полушарий (окраска азотнокислым серебром)
5. Мозжечок (окраска азотнокислым серебром)

#### **V. Информационная часть.**

Нервная система обеспечивает регуляцию всех жизненных процессов в организме и его взаимодействие с внешней средой. Анатомически нервную систему делят на **центральную и периферическую**. К периферической относят: периферические нервные узлы, стволы и окончания.

Спинномозговые узлы лежат по ходу задних корешков спинного мозга. Они окружены соединительнотканной капсулой, от которой в паренхиме отходят перегородки с кровеносными сосудами. По периферии органа расположены тела рецепторных (чувствительных) псевдоуниполярных нейронов округлой формы. В центре - расположены отростки клеток. Дендриты идут на периферию, а аксоны образуют задние корешки спинного мозга. Тела нервных клеток окружены олигодендроглиоцитами (мантийными клетками) и далее кнаружи от глиии соединительной тканью.

Спинной мозг относится к органам центральной нервной системы. В нём различают **серое** и **белое** вещество. Серое вещество образует передние

(вентральные), задние (дорсальные) и боковые (латеральные) рога. Серое вещество представлено группами клеток, разных по функции, образующих ядра. Существуют: **пучковые клетки** (чувствительные), **внутренние клетки** (ассоциативные) и **корешковые клетки** (двигательные). В составе серого и белого веществ имеются элементы нейроглии (эпендимные клетки, астроциты, олигодендроглиоциты). В задних рогах различают губчатый слой, желатинозное вещество, собственное ядро заднего рога и грудное ядро. В промежуточной зоне расположены медиальное и латеральное промежуточные ядра. В передних рогах – медиальная и латеральная группы моторных клеток.

Вегетативная нервная система регулирует деятельность внутренних органов, кровеносных и лимфатических сосудов, гладкой мускулатуры. Она складывается из **центральных** (ствол головного мозга, средний и продолговатый мозг, вегетативные ядра спинного мозга) и **периферических** (вегетативные ганглии, преганглионарные и постганглионарные волокна) отделов. По функциональным особенностям в вегетативной нервной системе различают симпатическую и парасимпатическую. Вегетативная нервная система состоит из центральных отделов (ядра головного и спинного мозга) и периферических (нервных стволов, нервных узлов, и сплетений). К симпатической относятся – вегетативные ядра боковых рогов грудного и верхнепоясничного отделов спинного мозга, к парасимпатической - вегетативные ядра III, VII, IX, X -пар черепномозговых нервов и вегетативные ядра крестцового отдела спинного мозга. Периферические узлы (ганглии) вегетативной нервной системы лежат вне органов (симпатические паравертебральные, превертебральные и парасимпатические узлы головы) и в стенке органов в составе интрамуральных нервных сплетений. Вегетативные ганглии покрыты соединительной тканью, прослойки которой проникают в паренхиму. Орган состоит из мультиполярных клеток, разнообразных по форме и величине. Интрамуральные сплетения состоят из трех типов клеток – длинноаксонные эфферентные нейроны (клетки 1-го типа, клетки Догеля 1-го типа),

равноотросчатые нейроны (клетки 2-типа, клетки Догеля 2-го типа), ассоциативные нейроны (клетки 3-го типа, клетки Догеля 3-го типа).

**Кора большого мозга** образована слоем серого вещества. Наиболее сильно она развита в передней центральной извилине. В коре содержится около 14 млрд. нервных клеток и в 10 раз больше нейроглиальных клеток (астроцитов, олигодендроглиоцитов, макрофагов). Мультиполярные нейроны различной формы. Пирамидные (от малых до гигантских составляющие  $\frac{1}{2}$  всех нейроцитов) звездчатые, веретеновидные, паукообразные, кустикообразные и др. клетки образуют **цитоархитектонику** коры большого мозга. Различают 6 основных слоев клеток: I-молекулярный; II-наружный зернистый; III-пирамидный; IV-внутренний зернистый; V-ганглионарный; VI-слой полиморфных клеток. Кору делят на: гранулярную, образующую чувствительную зону (хорошо развиты зернистые слои - II, IV) и агранулярную, (образующую двигательные области – хорошо развиты III, V, VI слои). Структурно-функциональная единица неокортекса – модуль, образован вертикальной колонкой диаметром 300 мкм. В модуль входят: кортико-кортикальное волокно, 2-а специфических афферентных волокна, пирамидные нейроны, шипиковые звездчатые нейроны (фокального типа и диффузного типа), тормозные нейроны (клетки с аксональной кисточкой, корзинчатые нейроны, аксоаксональные нейроны, клетки с двойным букетом дендритов).

Ассоциативные, комиссуральные, проекционные волокна, как афферентные, так и эфферентные, образуют **миелоархитектонику** коры большого мозга. По расположению нервных волокон различают 6 слоев:

1-й слой – тангенциальный; 2-й - безмякотный; 3-й – надполосковый; 4-й – полоска Байарже; 5-й – ганглионарный; 6-й – подполосковый. Среди волокон по функции различают: ассоциативные, комиссуральные, проекционные (двух типов – афферентные и эфферентные).

**Мозжечок** - центральный орган равновесия и координации движений. Площадь поверхности мозжечка значительно увеличивается за счет многочисленных борозд и извилин. Основная масса серого вещества в мозжечке располагается на поверхности и образует его кору. Меньшая часть серого вещества лежит глубоко в белом веществе в виде центральных ядер. В центре каждой извилины имеется тонкая прослойка белого вещества, покрытая слоем серого вещества - корой. Клетки коры мозжечка в основном ассоциативные, лишь клетки Пуркинью -эфферентные. Нейроны коры мозжечка образуют три слоя: молекулярный (корзинчатые и звездчатые клетки); ганглионарный (грушевидные клетки); зернистый (клетки-зерна, большие звездчатые клетки, звездчатые нейроны с длинными нейритами, веретеновидные горизонтальные клетки). Аfferентная информация приходит в мозжечок по моховидным и лазающим волокнам, соединяя его с различными отделами головного и спинного мозга. Нейроглия образует остов и состоит из астроцитов, олигодендроглиоцитов, макрофагов, а также - из специфических элементов –клеток, называемых «Бергмановские волокна».

## **VI. Учебные задания.**

1. На микропрепарате «Спинномозговой узел» найти капсулу узла (1), состоящую из плотной неоформленной соединительной ткани, под которой расположены псевдо-униполярные клетки (2), округлой формы с пузырьковидным ядром (3). Каждая нервная клетка окружена мантийным слоем нейроглии (4). Центральная часть узла занята отростками нервных клеток - нервными волокнами (5) и прослойками соединительной ткани (6).

2. Пользуясь аудиторными таблицами рассмотреть «Интрамуральный ганглий» вегетативной нервной системы. В нём показать соединительную капсулу (1), которая проникает в паренхиму узла, образуя его остов (2). Узлы состоят из: мультиполярных клеток Догеля первого типа (3) - клетки имеют много коротких дендритов и один длинный аксон, клеток Догеля второго типа

(4) - равноотросчатые, их отростки покидают ганглий. Тела нервных клеток и их отростки окружены клетками нейроглии (5).

3. На микропрепарате «Спинальный мозг» найти и зарисовать белое вещество (I), расположенное по периферии; темное - в форме буквы Н - серое вещество (II) занимает середину среза. Обе половины соединяются комиссурой, в центре которой проходит спинномозговой канал (1). В сером веществе отчетливо выделяются узкие дорзальные рога (2), широкие - вентральные (3). Между вентральными (передними) рогами лежат вентральные канатики (4); между вентральными канатиками и дорзальными рогами - латеральные канатики (5). Группы клеток в передних рогах образуют медиальное (6) и латеральное (7) моторные ядра. В средней части серого вещества группа мелких клеток образует медиальное промежуточное ядро (8), а латеральное от него - вегетативное промежуточное ядро (9). Над последним располагается собственное ядро дорзального рога (10). У медиального края основания дорзального рога находится ядро Клара (11).

4. В микропрепарате «Кора больших полушарий» найти и зарисовать следующие слои: молекулярный (1), расположенный поверхностно сразу под мозговыми оболочками и содержащий небольшое количество мелких ассоциативных клеток; наружный зернистый (2), состоящий из мелких нейронов звездчатой и пирамидной формы; пирамидный слой (3) - самый широкий, представлен крупными и средними пирамидами; внутренний зернистый (4), состоит из мелких клеток звездчатой формы; ганглионарный слой (5) образован гигантскими пирамидами Беца, расположенными в один ряд; слой полиморфных клеток (6), состоит из клеток разнообразной формы. Под слоем серого вещества, составляющего кору больших полушарий располагается прослойка белого вещества (7), образованная пучками миелиновых волокон и глиальными элементами.

5. В микропрепарате «Мозжечок» рассмотреть и зарисовать извилину мозжечка (I), а в ней - белое вещество (II), образующее тонкую прослойку в

центре каждой извилины; III - кору мозжечка, покрывающую белое вещество. В коре мозжечка определяются : наружный молекулярный слой (1), состоящий из поверхностно расположенных ассоциативных звездчатых клеток (2) и лежащих ближе к среднему слою корзинчатых клеток (3), которые имеют короткие дендриты и длинный нейрит, отдающий коллатерали, образующие корзинки на телах грушевидных клеток. Средний - ганглионарный слой (4), представлен крупными эфферентными грушевидной формы нейронами (клетки Пуркинье). От верхнего полюса этих клеток в молекулярный слой отходят 2-3 дендрита, дающих разветвление параллельно поверхности извилины. За ганглионарным слоем следует зернистый слой (5), богатый мелкими ассоциативными нейронами (клетки зерна, Гольджи и др.).

6.Зарисовать и обозначить рисунки

7.Зарисовать вегетативную рефлекторную дугу

## **VII. Контрольные вопросы.**

1.Органы центрального и периферического отделов нервной системы, связь между ними.

2.Строение спинномозгового (чувствительного) ганглия, его нейроны и глиоциты. Роль и место нейроцитов спинномозговых ганглиев в рефлекторной дуге.

3.Строение центральных и периферических отделов вегетативной нервной системы.

4.Строение спинного мозга. Нейронный и глиальный состав серого и белого вещества.

5.Вегетативные рефлекторные дуги, их структурные и функциональные отличия от соматических.

6.Общий план строения коры больших полушарий. Цитоархитектоника и миелоархитектоника коры больших полушарий.

7.Общий план строения мозжечка, функциональное значение нервных клеток мозжечка.

### **VIII.Учебные задачи.**

1.При патологоанатомическом исследовании спинного мозга человека обнаружены дегенерация и уменьшение количества клеток, составляющих ядра передних рогов шейного и грудного отделов. Функция, какой ткани была нарушена, в первую очередь в результате поражения ядер?

2.Заболевание полимиелитом сопровождается поражением спинного мозга и нарушениями функций двигательного аппарата. Деструкцией каких нейронов можно объяснить это явление? Какое звено рефлекторной дуги при этом нарушено?

3.У больного вследствие травмы повреждены передние корешки спинного мозга. Функция каких органов будет нарушена? Какие изменения в них наступают?

4.В результате вирусной инфекции погибли псевдоуниполярные нейроны спинномозговых узлов. Какое звено рефлекторной дуги выключается?

5.Для судебно-медицинского исследования приготовлены препараты мозга двух погибших людей. В области прецентральной извилины коры первого из них обнаружены хорошо выраженные пирамидные слои. У второго в той же области пирамидные слои выражены слабо. Нейроцитов мало. Увеличено содержание глиоцитов. Кто из них страдал параличом конечностей?

6.Алкогольная интоксикация, как правило, сопровождается нарушением координации движения и равновесия, в результате повреждения структурных элементов мозжечка. Функции каких клеток мозжечка нарушаются в первую очередь?



7. У больного в результате кровоизлияния в мозг в левое полушарие блокирована функция 3, 5 и 6 слоев серого вещества коры двигательной зоны. Какие проводящие пути прекращают функционировать? Какие органы страдают и на какой стороне тела?

8. На микрофотографии представлена пирамидная клетка размером около 120 мкм, от основания которой отходит нейрит. Укажите, к какой зоне головного мозга она принадлежит, в состав каких проводящих путей ее аксон, где он может заканчиваться в спинном мозге?

### **IX. Темы реферативных сообщений.**

1. Пластичность нервной системы.
2. От нейрона к мозгу.
3. Развитие вегетативной нервной системы в эмбриогенезе.
4. Нейроны коры мозга в системной организации поведения.
5. Нейроны коры большого мозга в системной организации поведения

## **САМОСТОЯТЕЛЬНАЯ РАБОТА**

### **I. СТУДЕНТ ДОЛЖЕН ЗНАТЬ:**

<p>1. Гистофункциональные особенности спинномозговых и вегетативных ганглиев.</p> <p>2. Строение центральных и периферических отделов вегетативной нервной системы.</p> <p>3. Строение спинного мозга. Нейронный и глиальный состав серого и белого вещества.</p>	<p>1. Гистология: учебник / Под ред. Ю.И.Афанасьева, Н.А.Юриной. – 5-е изд., перераб. и доп. – М.: Медицина, 2006.</p> <p>2. Гистология: учебник / Под ред. Э.Г.Улумбекова, Ю.А.Чельшева. – 2-е изд., перераб. и доп. – М.: ГЭОТАР-МЕД, 2009.</p> <p>3. Методическое пособие для студентов по гистологии. Часть 1.</p>
---	--

<p>4. Соматические и вегетативные рефлекторные дуги, их структурные и функциональные отличия.</p> <p>5. Строение коры больших полушариев. Типы коры. Строение и роль гематоэнцефалического барьера.</p> <p>6. Строение и роль мозжечка.</p>	<p>Л.А. Акоева, Л.А. Гиреева, Л.С. Таболова и др. Владикавказ, 2008.</p>
---	--

## II. СТУДЕНТ ДОЛЖЕН УМЕТЬ:

1. На микроскопическом уровне определять структурные элементы периферических и центральных органов нервной системы.
2. Рисовать простые и сложные рефлекторные дуги.

## III. Задания для подготовки к занятию: Задание 1. Заполните таблицу «Спинальный мозг»

Рога спинного мозга	Клеточный состав	Ядра	Функции клеток	Глиальные клетки


**Задание 2.** Заполните таблицу «**Нервные ганглии**»

	Спинальномозговой ганглий	Вегетативный ганглий
Локализация		
Виды и форма клеток		

Функциональное значение клеток		
Направление отростков клеток		
Элементы нейроглии		

**Задание 3.** Допишите недостающие сведения:

Центральные отделы вегетативных рефлекторных дуг располагаются ..... спинного мозга и ствола головного мозга, а только в определённых участках. Различают 2 вида вегетативных нервных волокон:

..... - подходящие к ганглиям волокна (с аксонами ассоциативных нейронов), .....

В вегетативных ганглиях (как симпатических, так и парасимпатических) медиатором служит ....., его помощью передаётся возбуждение от преганглионарного волокна на эффекторный нейрон.

Медиаторы же в окончаниях постганглионарных волокон различны:

для парасимпатической системы это вновь .....,

а для симпатической - .....

Различают 2 типа коры больших полушарий:.....-

зернистые слои выражены плохо, располагается в.....

центрах, ..... зернистые слои развиты

особенно сильно, располагается в.....центрах.

Между клетками коры мозжечка имеются строго определённые связи, и сами клетки выполняют определённые функции.

можно выделить два основных способа прохождения сигнала через кору :

I. Кратчайшая рефлекторная дуга

лазящие волокна → грушевидные клетки → ядра мозжечка

II. Более длинная дуга

Моховидные волокна → клетки зерна → грушевидные клетки → ядра мозжечка

отметьте возбуждающий сигнал (+) и тормозящий сигнал (-)

**Задание 4.** Заполните таблицу «Кора мозжечка»

слой	клетки	Контакт дендритов	Контакт аксонов	Функция клеток
Молекулярный				
Ганглионарный				
Зернистый				

**Задание 5.** Составьте 2-3 тестовых задания по образцу.

Задние корешки спинного мозга образованы:

- а. аксонами нейронов спинного мозга
- б. дендритами нейроцитов спинальных ганглиев
- в. аксонами нейроцитов боковых рогов
- г. аксонами нейронов спинномозговых узлов

#### **IV. Вопросы для самоконтроля:**

1. Органы центрального и периферического отделов нервной системы, связь между ними.
2. Строение спинномозгового (чувствительного) ганглия.
3. Строение спинного мозга. Нейронный и глиальный состав серого и белого вещества.
4. Строение центральных и периферических отделов вегетативной нервной системы.
5. Вегетативные рефлекторные дуги, их структурные и функциональные отличия от соматических.
6. Строение коры больших полушарий. Типы коры.
7. Строение и роль мозжечка.

#### **ПРОВЕРЬ СЕБЯ:**

#### **ВЫБЕРИТЕ ОДИН ПРАВИЛЬНЫЙ ОТВЕТ**

**1. Гранулярный тип коры – это:**

- а. Кора с сильно развитым слоем полиморфных клеток.
- б. Кора с сильно развитыми наружным и внутренними зернистыми слоями клеток.
- в. Кора с хорошо развитым пирамидным слоем клеток.

г. Кора с хорошо развитым молекулярным слоем клеток.

**2. Клетки ганглионарного слоя коры мозжечка по форме:**

- а. Пирамидные
- б. Грушевидные
- в. Полигональные
- г. Цилиндрические
- д. Сферические

**3. Вегетативные нервные центры находятся в следующей структуре спинного мозга:**

- а. в задних рогах серого вещества.
- б. в боковых рогах серого вещества.
- в. в передних рогах серого вещества.
- г. в белом веществе.
- д. в передних корешках.

**4. В безмиелиновом нервном волокне присутствует:**

- а. миелиновая оболочка
- б. только один осевой цилиндр
- в. несколько осевых цилиндров
- г. межузловые сегменты

**5. Передние рога спинного мозга содержат:**

- а. двигательные нейроны.
- б. чувствительные нейроны.
- в. ассоциативные нейроны.
- г. вегетативные ядра.



**ВЫБЕРИТЕ, ПРИ КАКОМ УСЛОВИИ ВЕРНО ДАННОЕ  
УТВЕРЖДЕНИЕ**

**6. Афферентная информация поступает в мозжечок по:**

- а Моховидным волокнам.
- б Аксонам клеток Пуркинье.
- в Лазящим волокнам.
- г Аксонам клеток-зерен.

**7 Мозжечок выполняет следующие функции:**

- а Роль центра симпатической нервной системы.
- б Роль анализатора всей сенсорной информации.
- в Координация движений.
- г Регуляция равновесия тела в пространстве.

**8. Какие слои выделяют в коре мозжечка?**

- а Молекулярный.
- б Пирамидный.
- в Ганглионарный.
- г Полиморфный.
- д Зернистый.

**9. Двухчленная рефлекторная дуга, замыкающаяся на уровне сегмента спинного мозга, состоит из:**

- а. чувствительного нейрона спинального ганглия
- б. ассоциативного нейрона бокового рога
- в. двигательного нейрона переднего рога
- г. ассоциативного нейрона интрамурального ганглия

**10. "Корзинки" вокруг грушевидных нейронов Пуркинье формируют:**

- а. Лазящие волокна.
- б. Аксоны клеток-зерен.
- в. Дендриты звездчатых клеток молекулярного слоя.

г. Аксоны звездчатых клеток молекулярного слоя.

д. Аксоны корзинчатых клеток.

**Ответы:**

1. б	2. б	3. б	4. в	5. а
6. а, в	7. в, г	8. а, в, д	9. в, г	10. а, в

## **ТЕМА 2: ОРГАНЫ ЧУВСТВ. ОРГАН ЗРЕНИЯ.**

### **I. Мотивационная характеристика темы.**

Знание строения и гистофизиологии органов чувств необходимы для понимания не только нормальной функции, но и для правильной диагностики и профилактики заболеваний этих органов.

Все органы чувств, или анализаторы, обеспечивают восприятие (рецепцию) раздражения из внешней и внутренней среды организма, трансформацию энергии раздражения в нервный импульс и проведение импульсов по нервам к центрам высшего анализа (корково-подкорковые центры).

По особенностям строения, развития и функции анализаторы подразделяются на: 1) органы чувств, у которых первично –чувствующими раздражение являются нервные клетки (орган зрения и обоняния);

2) органы чувств, у которых первично воспринимающими раздражение являются специальные клетки (органы слуха, равновесия, вкуса), от которых возбуждение передается первому афферентному нейрону (вторично-чувствующей клетке).

### **II. Целевые задачи.**

1. Изучить общий план строения анализатора, уметь определять периферические анализаторы, их рецепторные и вспомогательные отделы.
2. Иметь представление об особенностях первично- и вторично-чувствующих клетках, знать структурные и цитохимические основы рецепции.

### **III. Необходимый исходный уровень знаний.**

а) из предшествующих тем:

1. Особенности строения и классификация эпителиальной ткани.
2. Составные элементы и функциональное значение соединительной ткани.

3. Гистофункциональные особенности нервных клеток и нервных волокон.

б) из текущего занятия:

1. Представление об анализаторах.

2. Источники развития структурных компонентов глазного яблока.

3. Оболочки глазного яблока и их производные функциональные аппараты.

#### **IV. Объекты изучения.**

а) микропрепараты для самостоятельного изучения:

1. Роговица глаза (окраска гематоксилин-эозин).

2. Задняя стенка глаза (окраска гематоксилин-эозин).

3. Сетчатка глаза в темноте и на свету (окраска гематоксилин-эозин).

#### **V. Информационная часть.**

Глаз представляет собой периферическую часть зрительного анализатора. Он состоит из глазного яблока и вспомогательного аппарата (веки, слезные железы, глазодвигательные мышцы). Зрительный анализатор относится к типу первично-чувствующих анализаторов.

Глазное яблоко образовано тремя оболочками: фиброзной (склера и роговица), сосудистой и внутренней (сенсорной) и их производными (радужка, ресничное тело), а также хрусталиком, жидкостью передней и задней камер глаза, стекловидным телом. В глазном яблоке различают три основных функциональных аппарата: **диоптрический** или светопреломляющий (роговица, жидкость передней и задней камер глаза, хрусталик, стекловидное тело); **аккомодационный** аппарат (радужка, ресничное тело с ресничным пояском); **рецепторный** аппарат (сетчатка).

Сетчатка и зрительный нерв формируются из зачатка нервной системы.

Хрусталик – из эктодермы (первоначально полого эпителиального пузырька).

Сосудистая оболочка и склера – из окружающей глазной бокал мезенхимы.

**Склера** – плотная соединительнотканная оболочка. Пучки ее коллагеновых волокон переходят в собственное вещество роговицы. В месте соединения склеры с роговицей расположены полости – венозный синус склеры (шлеммов канал). Внутренняя поверхность склеры в области контакта с радужной оболочкой образует пространство радужно-роговичного угла, в котором находится гребенчатая связка.

**Сосудистая оболочка** состоит из собственно сосудистой оболочки, ресничного тела и радужки. В собственно сосудистой оболочке различают: надсосудистую, сосудистую, сосудисто-капиллярную (хориокапиллярную), базальный комплекс.

**Роговица** образована следующими слоев: передний эпителий (многослойный плоский неороговевающий), передняя пограничная пластинка (состоит из коллагеновых фибрилл и основного аморфного вещества), собственно вещество роговицы (тонкие соединительнотканые пластинки, состоящие из пучков коллагеновых волокон, фибробластов, основного аморфного вещества, нет кровеносных сосудов), задняя пограничная пластинка (тонкие коллагеновые волокна и основное аморфное вещество), задний эпителий (однослойный плоский эпителий).

**Хрусталик** имеет форму двояковыпуклого тела, его передняя стенка состоит из однослойного плоского эпителия. У экватора находится ростковая зона хрусталика. Новые эпителиоциты дают хрусталиковые волокна, имеющие в своем составе белок кристаллин. В центре волокна образуют ядро хрусталика. Поддерживает хрусталик ресничный пояс.

**Радужка** состоит из переднего эпителия (однослойный плоский), наружного пограничного слоя (соединительная ткань и пигментные клетки), сосудистый слой (рыхлая соединительная ткань и сосуды), внутреннего пограничного слоя (похож на наружный), заднего пигментного эпителия (двухслойный эпителий).

**Ресничное тело** (цилиарное тело), производное сосудистой оболочки. Выполняет функцию фиксации и изменения кривизны хрусталика. Состоит из двух частей: внутренней – цилиарной короны; наружной – цилиарного кольца. От поверхности цилиарной короны отходят цилиарные отростки, к которым прикрепляются волокна ресничного пояса. Основная часть цилиарного тела образована цилиарной мышцей. Цилиарное тело и цилиарные отростки покрыты цилиарной частью сетчатки.

**Рецепторный аппарат глаза** состоит из трех радиально расположенных нейронов (фоторецепторного, ассоциативного, ганглионарного) и двух, включающихся в радиальные цепочки (горизонтальные и амакринные). Между радиально направленными нейронами расположены радиальные глиоциты. Клетки образуют несколько слоев: фотосенсорный (образуют наружные сегменты палочек и колбочек); наружный пограничный слой (образуют периферические отростки нейроглиальных клеток); наружный ядерный слой (тела палочек и колбочек); наружный сетчатый слой (аксоны сенсорных и дендриты биполярных клеток); внутренний ядерный слой (тела ассоциативных, горизонтальных и биполярных клеток); внутренний сетчатый слой (аксоны биполярных и дендриты ганглионарных клеток); ганглионарный (тела ганглионарных клеток); наружный пограничный слой (образуют периферические отростки нейроглиальных клеток).

## **VI. Учебные задания.**

1. В микропрепарате «Роговица глаза» найти и зарисовать передний эпителий (1) - многослойный плоский неороговевающий, под которым лежит передняя пограничная мембрана (2), собственное вещество роговицы (3) - плотная оформленная соединительная ткань, не имеющая кровеносных сосудов, задняя пограничная мембрана (4), задний пограничный эпителий (5)- однослойный плоский.

2. В микропрепарате «Задняя стенка глаза» рассмотреть и зарисовать оболочки глаза: склеру (I), сосудистую (II) и сетчатую (III).

Склера определяется по наличию коллагеновых пучков (1) и ядер фибробластов (2). Сосудистая оболочка отличается большим числом пигментных клеток (3) и кровеносными сосудами (4), находящимися в ней. Нижним, пигментированным слоем является пигментный слой сетчатки (5). За ним следует фотосенсорный слой (6) - слой колбочек и палочек. Далее располагается слой, в котором видны многочисленные ядра - наружный ядерный слой (7). Между ним и внутренним ядерным слоем (8) находится наружный сетчатый слой (9), а глубже внутреннего ядерного слоя лежит внутренний сетчатый слой (10). Следующий за внутренним сетчатым слоем - ганглионарный (11), состоящий из крупных мультиполярных нейронов. Далее идет слой нервных волокон (12), на внутренней поверхности которого лежит внутренний пограничный слой (13). Наружный пограничный слой (14) располагается между слоем палочек и колбочек и наружным ядерным слоем.

3. Рассмотреть сетчатку:

а) после действия на глаз сильного света. Пигментный эпителий сетчатки с четко выраженными пигментированными отростками, вдающимися между палочками и колбочками в слой палочек и колбочек. Под действием яркого света пигмент перемещается из тел пигментных клеток в их отростки, защищая фоторецепторные клетки от сильного раздражения.

б) после действия на глаз темноты. Отростки клеток пигментного эпителия не видны вследствие перемещения из них пигмента в тела клеток. Таким образом создаются оптимальные условия для функционирования фоторецепторных клеток в условиях темноты.

4. Зарисовать и обозначить рисунки:

## **VII. Контрольные вопросы.**

1. Классификация органов чувств по генетическим и морфофункциональным признакам.
2. Эмбриональные источники развития основных структурных компонентов глаза.
3. Основные оболочки глаза, особенности их строения.
4. Характеристика функциональных аппаратов глаза.
5. Нейрональный состав сетчатки, особенности ультрамикроскопического строения нейросенсорных клеток.

## **VIII. Учебные задачи.**

1. В эксперименте животному нанесена травма эпителия роговицы. Возможен ли процесс регенерации? Если возможен, то за счет каких клеток?
2. У человека нарушено сумеречное зрение («куриная слепота»). Функция каких клеток нарушена и с чем это связано?
3. Больной хорошо видит на близком расстоянии и плохо на дальнем. С нарушением функций каких структур глазного яблока может быть связано такое состояние?
4. В период беременности женщина длительно страдала авитаминозом -А. При рождении обнаружилось, что ребенок страдает полной слепотой. Назначение витамина А ребенку с момента рождения привело к восстановлению зрения. О чем свидетельствует этот факт?
5. Больной хорошо видит на близком расстоянии и плохо на дальнем. С нарушением работы каких структур глазного яблока может быть связано такое состояние?



## IX. Реферативные сообщения.

1. Происхождение рецепторных клеток.
2. Развитие и морфо-функциональные особенности рецепторных клеток органа зрения у млекопитающих.
3. Молекулярные и ультраструктурные основы рецепции.

## САМОСТОЯТЕЛЬНАЯ РАБОТА

### I. СТУДЕНТ ДОЛЖЕН ЗНАТЬ:

1. Классификация органов чувств по генетическим и морфо-функциональным признакам. Общий план строения анализаторов.	1. Гистология: учебник / Под ред. Ю.И.Афанасьева, Н.А.Юриной. – 5-е изд., перераб. и доп. – М.: Медицина, 2006.
2. Основные оболочки глаза, особенности их строения.	2. Гистология: учебник / Под ред. Э.Г.Улумбекова, Ю.А.Чельшева. – 2-е изд., перераб. и доп. – М.: ГЭОТАР-МЕД, 2009.
4. Характеристика функциональных аппаратов глаза.	3. Методическое пособие по частной гистологии. Акоева Л.А., Гиреева Л.А., Таболова Л.С. и др. Владикавказ, 2008
5. Нейрональный состав сетчатки, особенности ультрамикроскопического строения нейросенсорных клеток. Вспомогательный аппарат глаза.	

### II. СТУДЕНТ ДОЛЖЕН УМЕТЬ:

Определять микроскопические структуры, образующие роговицу и заднюю стенку глаза.

### **III. Задания для подготовки к занятию:**

#### **Задание № 1. Продолжите фразы.**

1. Первично чувствующий анализатор – это...

2. Глаз состоит из следующих оболочек:

1.

2.

3.

3. По выполняемой функции различают следующие части глаза:

1.

2.

3.

4. Фиброзная оболочка это - ...

5. Производная фиброзной оболочки -

6. Роговица образована:

1.

2.

3.

4.

5.

7. Сосудистая оболочка – образована....., она выполняет следующие функции.....

8.Производные сосудистой оболочки:

- 1.
- 2.

9.Рецепторный аппарат глаза – это....

10.Светопреломляющий аппарат глаза образован:

- 1.
- 2.
- 3.
- 4.

11.Аккомодационный аппарат глаза образован:

- 1.
- 2.

**Задание № 2.** Заполнить таблицу

**Сетчатка состоит из 10 слоев, в каждом из которых располагаются определенные клетки и их отростки:**

№	Название слоя	Структуры, образующие слой
1	пигментный эпителий	
2	слой палочек и колбочек	
3	Наружная пограничная мембрана	
4	наружный ядерный слой	
5	наружный сетчатый слой	

6	внутренний ядерный слой	
7	внутренний сетчатый слой	
8	ганглионарный слой	
9	слой нервных волокон	
10	Внутренняя пограничная мембрана	

**Задание 3.** Составьте 2-3 тестовых задания по образцу.

Цепь передачи электрического возбуждения в сетчатке:

- (а) пигментная клетка→биполярный нейрон→фоторецептор;
- (б) фоторецептор→биполярный нейрон→фоторецептор;
- (в) фоторецептор→биполярный нейрон→ганглионарная клетка;
- (г); пигментная клетка→ горизонтальная клетка → биполярный нейрон→фоторецептор;
- (д) фоторецептор → горизонтальная клетка → биполярный нейрон → амакриновая клетка → ганглионарная клетка.

**IV. Вопросы для самоконтроля:**

1. Назвать структуры, образующие светопреломляющий аппарат глаза.
2. Назвать структуры, образующие аккомодационный аппарат глаза.
3. Назвать структуры, образующие радужку.

4. Назвать три нейрона, образующие передающие электрическое возбуждение в сетчатке.

5. Особенности строения центральной ямки и диска сетчатки.

### **ПРОВЕРЬ СЕБЯ:**

#### **ВЫБЕРИТЕ ОДИН ПРАВИЛЬНЫЙ ОТВЕТ**

**1. Какие клетки в составе органов чувств называются первично-чувствующими?**

- а Сенсоэпителиальные клетки.
- б Нейроциты, возбуждаемые эпителиоцитами.
- в Нейроциты чувствительных ядер головного мозга.
- г Нейросенсорные клетки.

**2. Какие клетки в составе органов чувств называются вторично-чувствующими?**

- а Сенсоэпителиальные клетки.
- б Нейроциты, возбуждаемые эпителиоцитами.
- в Нейроциты чувствительных ядер головного мозга.
- г Рецепторные нервные клетки.

**3. Почему сетчатка глаза человека называется инвертированной?**

- а Изображение на ней получается перевернутым.
- б Она поглощает весь световой поток.
- в Фоторецепторы расположены в глубине сетчатки, вдали от света.
- г Количество "палочек" больше, чем количество "колбочек".

**4. В каком слое сетчатки располагаются горизонтальные нейроны?**

- а Наружный ядерный слой.
- б Наружный сетчатый слой.
- в Внутренний ядерный слой.

- г Внутренний сетчатый слой.
- д Ганглионарный слой.

**5. В каком слое сетчатки располагаются амакрийные нейроны?**

- а Наружный ядерный слой.
- б Внутренний ядерный слой.
- в Внутренний сетчатый слой.
- г Ганглионарный слой.

**6. Каково строение "желтого пятна" сетчатки глаза?**

- а Истончены и раздвинуты все внутренние слои сетчатки на пути света к фоторецепторным клеткам.
- б Сходятся аксоны ганглионарных клеток.
- в Отсутствуют колбочки.
- г Хорошо развиты все слои сетчатки.

**7. Каково строение "слепого пятна" сетчатки глаза?**

- а Палочек мало, колбочки приобретают палочковидную форму.
- б Сходятся аксоны ганглионарных клеток, образуя зрительный нерв.
- в Исчезают колбочки.
- г Хорошо развиты все слои сетчатки.
- д Образовано слоем нервных волокон.

**8. Роговица глаза:**

- а Снаружи покрыта многослойным плоским неороговевающим эпителием.
- б Снаружи покрыта однослойным эпителием.
- в Собственное вещество содержит кровеносные сосуды.
- г Развивается из нервной трубки.

**9. Наружные сегменты фоторецепторных клеток содержат:**

- а Реснички.
- б Митохондрии.

в Мембранные диски.

г Базальное тельце.

**10. В образовании зрительного нерва принимают участие:**

а Фоторецепторные клетки.

б Биполярные нейроны.

в Ганглионарные клетки.

г Горизонтальные нейроны

**Ответы:**

1. г	2. а	3. в,	4. в	5. б
6. а	7. б	8. а	9. в	10.в

## **ТЕМА 3: ОРГАНЫ ЧУВСТВ. ОРГАН СЛУХА И РАВНОВЕСИЯ.**

### **I. Мотивационная характеристика темы.**

См. занятие по теме «Орган зрения».

### **II. Целевые задачи.**

1. Иметь представление о гистогенетических особенностях вторично чувствующих рецепторных клеток.
2. Изучить морфофункциональные особенности улитки
3. Изучить микро- и ультрамикроскопическое строение спирального органа и структурных компонентов вестибулярного аппарата.

### **III. Необходимый исходный уровень.**

а) из предшествующих тем.

1. Особенности строения эпителиальной ткани.
2. Составные элементы и функциональное значение соединительной ткани.
3. Гистофункциональные особенности нервных клеток и нервных волокон.

б) из текущего занятия.

1. Представление о классификации органов чувств.
2. Морфофункциональные особенности вторично чувствующих органов чувств.
3. Строение перепончатого аппарата улитки.
4. Строение рецепторных клеток спирального органа.
5. Особенности организации рецепторных клеток органа равновесия и гравитации.



#### IV. Объекты изучения.

а) микропрепараты для самостоятельного изучения.

1. Кортиев орган (окраска гематоксилин-эозин)

#### V. Информационная часть.

В состав органа слуха и равновесия входят наружное, среднее и внутреннее ухо. Внутреннее ухо образовано костным лабиринтом и расположенном в нем перепончатым лабиринтом.

Рецепторные клетки **органа слуха** располагаются в **спиральном органе улитки**, а **органа равновесия** - в пятнах- **макулах мешочков** (саккулюса и утрикуллюса) и **гребешках - кристах** ампулярной части полукружных каналов. Рецепторные клетки бывают: 1 типа (кувшинообразной формы) и 2 типа (цилиндрические).

Рецепторные клетки макул на своей поверхности имеют волоски: один подвижный - киноцилия, 60-80 неподвижных - стереоцилий. Волоски погружены в желатинообразную массу (отолитовую мембрану, содержащую кристаллы карбоната кальция - отолиты. При смещении мембраны и наклоне стереоцилий в сторону киноцилий происходит усиление импульсной активности. Смещение в противоположную сторону приводит к снижению импульсной активности. Макулы воспринимают земное притяжение, гравитацию, линейные ускорения. Саккулюс кроме того отвечает за вибрационные восприятия. Рецепторные клетки крист воспринимают угловые ускорения.

Звуковые воздействия на барабанную перепонку передаются на молоточек, наковальню, стремечко, а далее через овальное окно на перилимфу, базилярную и текториальную мембраны. Это движение строго соответствует частоте и интенсивности звуков и связано с определённым уровнем улиткового канала. При этом происходит отклонение стереоцилий и возбуждение рецепторных клеток. Оно сопровождается взаимодействием

ацетилхолина эндолимфы с холинорецепторным белком мембраны стереоцилий. Это приводит к возникновению рецепторного потенциала.

## **VI. Учебные задания.**

1. Найти и зарисовать в препарате «Кортиев орган» следующие структуры: три - пять завитков костной улитки (1) вокруг костного стержня улитки (2). Внутри каждого завитка улитки можно обнаружить треугольной формы перепончатый канал (3). Его основанием служит базилярная мембрана (4), под которой расположена барабанная лестница (5); наружной стенкой - сосудистая полоска (6), прилежащая к наружной стенке костной улитки (7); внутренней верхней стенкой является вестибулярная лестница (8). Сосудистая полоска расположена на спиральной связке (9). На базилярной мембране, прикрепляющейся с внутренней стороны к спиральной костной пластинке (10), расположен орган слуха - спиральный, или кортиев органе (11). Надкостница спиральной костной пластинки образует утолщение - лимб (12), в котором различают верхнюю вестибулярную губу (13) и нижнюю барабанную губу (13). В основании спиральной костной пластинки залегает скопление биполярных афферентных нейронов - спиральный ганглий (15). Спиральный орган состоит из двух видов клеток - опорных и рецепторных. Среди опорных клеток, касающихся базальной мембраны, различимы внутренние (16) и наружные клетки - столбы (17), а также внутренние (18) и наружные (19) поддерживающие клетки. Клетки - столбы образуют между собой треугольной формы канал - туннель (20). Снаружи от них видны наружные поддерживающие клетки (16). Внутренние (21) и наружные (22) волосковые сенсорные эпителиоциты лежат на поддерживающих клетках: внутренние - в один ряд, наружные - в три - четыре ряда. Над спиральным органом нависает покровная пластинка (23), имеющая связь с эпителием вестибулярной губы лимба.

2. Зарисовать и обозначить рисунки:

## **VII. Контрольные вопросы.**

1. Источники развития органа слуха и равновесия.
1. Строение наружного и среднего уха.
2. Строение вестибулярного аппарата внутреннего уха, морфофункциональная характеристика мешочков и ампул.
3. Назовите и охарактеризуйте стенки перепончатого лабиринта улитки, их функциональное значение.
4. Строение спирального (кортиевого) органа, морфофункциональная характеристика сенсорных и поддерживающих клеток.

## **VIII. Учебные задачи.**

1. У больных, принимающих большие дозы антибиотиков, Хинина и других лекарственных веществ, нередко происходит потеря слуха. Функция каких клеток нарушена? Какое звено анализатора нарушается?
2. У человека нарушено восприятие раздражения, связанного с положением тела по отношению к гравитационному полю. Утрату функции каких рецепторных клеток можно предположить?
3. Способен ли человек в состоянии невесомости ориентироваться в пространстве? Если «да», то с помощью каких органов чувств?
4. Патологическим процессом полностью поражен спиральный ганглий. Какие функциональные изменения обнаружатся?

## **IX. Темы реферативных сообщений.**

1. Рецептор гравитации.
2. Цитологические и молекулярные основы рецепции.
3. Кортиев орган. Гистофизиология и гистохимия.
4. Гистофизиология сенсорных систем (органов чувств).

## САМОСТОЯТЕЛЬНАЯ РАБОТА

### I. СТУДЕНТ ДОЛЖЕН ЗНАТЬ:

1.Классификация органов чувств по генетическим и морфо-функциональным признакам. Общий план строения анализаторов.	1..Гистология: учебник / Под ред. Ю.И.Афанасьева, Н.А.Юриной. – 5-е изд., перераб. и доп. – М.: Медицина, 2006.
2.Орган слуха. Особенности его строения.	2.Гистология: учебник / Под ред. Э.Г.Улумбекова, Ю.А.Чельшева. – 2-е изд., перераб. и доп. – М.: ГЭОТАР-МЕД, 2009.
3.Улитка, микроскопическое строение. Перепончатый канал улитки (улитковый канал).	3.Методическое пособие по частной гистологии. Акоева Л.А., Гиреева Л.А., Таболова Л.С. и др. Владикавказ, 2008
4. Спиральный (кортиев) орган.	
5.Вестибулярная часть перепончатого лабиринта. Пятна мешочков (макулы). Ампулярные гребешки (кристы)	

### II. СТУДЕНТ ДОЛЖЕН УМЕТЬ:

Определять костные образования и их производные; внутри канала улитки – три его части (барабанную лестницу, перепончатый канал улитки, вестибулярную лестницу; спиральный (кортиев орган).

### III. Задания для подготовки к занятию:

**Задание № 1.** Продолжите фразы.

1. «Вторичночувствующий анализатор – это...

2. Ухо состоит из следующих частей:

1.

2.

3.

3. Наружное ухо образовано

1.

2.

4. Граница между наружным и средним ухом -

5. Барабанная перепонка состоит из -

6. Среднее ухо состоит из:

1.

2.

3.

7. Костная улитка образует у человека .....

8. Стороны улиткового канала образуют:

1.

2.

3.

9. Спиральный орган – это....

10. Наружные сенсорноэпителиальные клетки имеют следующие характерные особенности и расположены ...

11. Вестибулярная часть перепончатого лабиринта – это.....

12. Ампулярные гребешки (кристы) – это

Задание № 2. Заполните таблицы:

Таблица №1. Сначала вставить во втором столбце пропущенные слова, а, затем, в 1-м столбец название части вестибулярного аппарата, описание которого даго во втором столбце

	<p>Рецепторы содержатся в составе эпителиального пятна, или..... , и реагируют на гравитационные воздействия.</p> <p>При этом над чувствительными клетками пятна имеется студенистая мембрана, которая, в зависимости от гравитационного притяжения, смещается в ту или иную сторону, что приводит к раздражению клеток.</p>
	<p>Сенсоэпителиальные клетки тоже образуют рецепторное....., покрытое студенистой мембраной, но реагируют не только на гравитацию, но и на вибрацию (а именно, на вибрационные колебания студенистой мембраны).</p>
	<p>Рецепторные клетки покрывают т.н. ампулярные гребешки (разрастания надкостницы).</p> <p>При вращении головы в определённой плоскости эндолимфа перемещается лишь в каком-либо одном из ....., где это вызывает возбуждение сенсорных клеток.</p> <p>Таким образом, здесь располагаются рецепторы, реагирующие на угловые ускорения.</p>

Таблица №2

Спиральный (кортиев) орган (в перепончатой улитке)	Восприятие .....
Пятно <u>эллиптического</u> мешочка	Восприятие .....
Пятно <u>сферического</u> мешочка	Восприятие .....И.....
Ампулы полукружных каналов	Восприятие ..... при вращении головы и тела

**Задание 4.** Составьте 2-3 тестовых задания по образцу.

Кортиев орган имеет

- (а) стереоцилии;
- (б) киноцилий;
- (в) отолитовую мембрану;
- (г) покровную мембрану;
- (д) поддерживающие клетки.

#### **IV. Вопросы для самоконтроля:**

1. Назвать структуры, образующие звукопроводящую часть уха и их строение.
2. Назвать структуры, образующие звуковоспринимающую часть уха и их строение.
3. Назвать структуры, образующие вестибулярную часть внутреннего уха и их строение.

#### **ПРОВЕРЬ СЕБЯ:**

##### **1. В каком образовании внутреннего уха расположен спиральный орган?**

- а Барабанная лестница.
- б Вестибулярная лестница.
- в Перепончатый канал улитки.
- г Утрикуллюс.
- д Саккуллюс

##### **2. Чем ограничен перепончатый канал улитки?**

- а Вестибулярной мембраной.
- б Базилярной мембраной.
- в Спиральной связкой с сосудистой полоской.
- г Барабанной перепонкой.

##### **3. Чем образован туннель спирального органа?**

- а Наружными поддерживающими клетками.
- б Клетками столбов.
- в Внутренними фаланговыми клетками.
- г Сенсоэпителиальными клетками.

##### **4. Где находится спиральный (Кортиев) орган?**

- а В преддверии улитки.



- б В сферическом мешочке.
- в В перепончатом канале улитки.
- г В полукружных каналах.

**5. Что находится в туннеле спирального органа?**

- а Кровеносные сосуды.
- б Отростки нейронов спирального ганглия.
- в Коллагеновые волокна (струны).

**6. Где расположены слуховые пятна?**

- а В улитке.
- б В полукружных канальцах.
- в В мешочках преддверия.
- г В среднем ухе.

**7. К чему прикрепляется рукоятка молоточка?**

- а К наружной поверхности барабанной перепонки.
- б К внутренней поверхности барабанной перепонки.
- в К овальному окну.
- г К круглому окну.

**8. К звукопроводящему аппарату органа слуха относятся:**

- а Барабанная перепонка
- б Слуховые косточки
- в Мембрана овального окна
- г Перилимфа вестибулярной лестницы улитки

**9. Базилярная пластинка перепончатого канала улитки содержит:**

- а Базальную мембрану
- б Тонкие коллагеновые волокна
- в Эндотелий
- г Покровную мембрану

**10. Ампулярные гребешки вестибулярного отдела состоит из:**

- а Поддерживающих клеток
- б Желатинообразного купола
- в Сенсоэпителиальных клеток
- г Отолитовой мембраны

**Ответы:**

1. в	2. а,б,в	3. б	4. в	5. б
6. в	7. б	8. а,б,в,г	9. а,б,в	10. а,б,в

## МОДУЛЬ 2

### **Целевые задачи.**

1. Показать знания теоретического материала по изученным темам.
2. Уметь в микропрепаратах определять и дифференцировать гистологические структуры тканей.
3. Решать ситуационные задачи и тесты.

### **Контрольные вопросы:**

1. Микроскопическое строение нейроцитов и источники их развития. Строение нейронов различных отделов нервной системы.
2. Морфологическая и функциональная классификация нейронов.
3. Виды нейроглии, локализация, строение, источники развития, функции.
4. Нервные волокна, их строение, локализация, функциональные особенности.
5. Нервные окончания, классификация, строение.
6. Понятие о межнейрональных синапсах.
7. Простые и сложные соматические рефлекторные пути.
8. Органы центрального и периферического отделов нервной системы, связь между ними.
9. Строение периферического нерва, характеристика волокон, входящих в его состав.
10. Строение спинномозгового (чувствительного) ганглия, его нейроциты и глиоциты. Характер расположения глиоцитов в ганглии.
11. Роль и место нейроцитов спинномозговых ганглиев в рефлекторной дуге.
12. Строение спинного мозга. Нейронный и глиальный состав серого и белого вещества.

13. Строение центральных и периферических отделов вегетативной нервной системы
14. Вегетативные рефлекторные дуги, их структурные и функциональные отличия от соматических дуг.
15. Общий план строения коры больших полушарий.
16. Цитоархитектоника и миелоархитектоника коры больших полушарий.
17. Общий план строения мозжечка, функциональное значение нервных клеток мозжечка.
18. Какова нейронная организация мозжечка.
19. Классификация органов чувств по генетическим и морфофункциональным признакам.
20. Эмбриональные источники развития основных структурных компонентов глаза.
21. Основные оболочки глаза, особенности их строения.
22. Характеристика функциональных аппаратов глаза.
23. Нейрональный состав сетчатки, особенности ультрамикроскопического строения нейросенсорных клеток.
24. Источники развития органа слуха и равновесия.
25. Строение наружного и среднего уха.
26. Строение вестибулярного аппарата внутреннего уха, морфофункциональная характеристика мешочков и ампул.
27. Назовите и охарактеризуйте стенки перепончатого лабиринта улитки, их функциональное значение.
28. Строение спирального (кортиевого) органа, морфофункциональная характеристика сенсорных и поддерживающих клеток.

### **Микропрепараты**

1. Спинной мозг (окраска азотнокислым серебром)
2. Спинномозговой узел (окраска гематоксилин-эозин)
3. Мозжечок (окраска азотнокислым серебром)

4. Кора головного мозга (окраска азотнокислым серебром)
5. Безмиелиновое нервное волокно (окраска гематоксилин-эозин)
6. Миелиновое нервное волокно (окраска азотнокислым серебром)
7. Роговица глаза (окраска гематоксилин-эозин).
8. Задняя стенка глаза (окраска гематоксилин-эозин).
9. Сетчатка глаза в темноте и на свету (окраска гематоксилин-эозин).
10. Кортиев орган (окраска гематоксилин-эозин)

### **Тестовые задания**

## **ТЕМА 4: СЕРДЕЧНО- СОСУДИСТАЯ СИСТЕМА.**

### **I.Мотивационная характеристика темы.**

Сердечно-сосудистая система выполняет в организме такие важные функции, как проведение и распределение крови в органах, регуляция кровенаполнения, обмен веществ между кровью, тканями и т.п. При нарушении структуры и функции разных отделов сердечно-сосудистой системы возникают тяжелые заболевания: пороки сердца, инфаркт миокарда, атеросклероз, гипертоническая болезнь и др. Все это делает необходимым подробное изучение сердечно-сосудистой системы для будущего врача любого профиля.

### **II.Целевые задачи.**

1. Уяснить общий принцип взаимозависимости строения стенки сосуда и гемодинамических условий.
2. Знать тканевой состав стенок артерий и вен.
3. Иметь представление о сосудах микроциркуляторного русла.

### **III.Необходимый исходный уровень знаний.**

а) из предшествующих тем:

- 1.Строение и функциональные особенности гладкой мышечной ткани.
- 2.Строение рыхлой волокнистой соединительной ткани.

б) из текущего занятия:

- 1.Эмбриональный источник развития сосудов.
- 2.Общий план строения стенки артерий и вен, их классификация и микроскопическое строение.

3. Представление о микроциркуляторном русле. Основные типы кровеносных капилляров и их микроскопическое строение.

4. Классификация артериоло-венулярных анастомозов.

#### **IV. Объекты изучения.**

а) микропрепараты для самостоятельного изучения

1. Артерия мышечного типа (окраска гематоксилин-эозин)
2. Вена мышечного типа (окраска гематоксилин-эозин)
3. Сосуды микроциркуляторного русла (окраска гематоксилин-эозин)

#### **V. Информационная часть.**

В сердечно-сосудистую систему входят сердце, кровеносные и лимфатические сосуды. Кровеносные сосуды представляют собой систему замкнутых трубок различного диаметра, осуществляющих транспортную функцию, регуляцию кровоснабжения органов и обмен веществ между кровью и окружающими тканями. В кровеносной системе различают артерии, артериолы, гемокапилляры, венулы, вены, артериоловенозные анастомозы.

По строению артерии бывают трех типов: **эластического, мышечного и смешанного**. Стенка артерии состоит из трех оболочек: внутренней, средней и наружной. Их толщина, тканевой состав и функциональные особенности неодинаковы в сосудах разных типов. Большинство артерий организма - артерии мышечного типа. Имеют: внутреннюю оболочку (состоящую из эндотелия, подэндотелиального слоя и внутренней эластической мембраны); среднюю оболочку (образована гладкомышечными клетками и небольшим количеством соединительнотканых элементов) на границе между средней и наружной оболочкой расположена наружная эластическая мембрана; наружной оболочке (рыхлая волокнистая соединительная ткань). Артерии

смешанного типа (мышечно-эластические) – по калибру больше предыдущих, в средней оболочке равное количество гладких миоцитов и элементов соединительной ткани, в наружной оболочке есть сосуды сосудов и нервные волокна.

К артериям **эластического** типа относятся сосуды крупного калибра (аорта, легочная артерия). Высокое давление и большая скорость кровотока определяют строение сосудов эластического типа; наличие большого количества эластических волокон позволяет этим сосудам растягиваться во время систолы и возвращаться в исходное положение во время диастолы. Артерии эластического типа (крупные сосуды). Их внутренняя оболочка состоит из: эндотелия, подэндотелиального слоя и сплетения эластических волокон. Средняя оболочка – большого числа окончательных эластических мембран, связанных между собой эластическими волокнами; единичными гладкомышечными клетками. Наружная – рыхлой волокнистой соединительной тканью с большим количеством коллагеновых и эластических волокон, в средней и наружной оболочке проходят питающие сосуды и нервные стволы.

Венозная система составляет отводящее звено крови. Строение вен тесно связано с гемодинамическими условиями их функционирования. Низкое кровяное давление и незначительная скорость кровотока определяют сравнительно слабое развитие эластических элементов в венах и большую растяжимость их. Количество же гладких мышечных клеток в стенке вен неодинаково и зависит от того, движется ли в них кровь к сердцу под действием тяжести или против неё. По степени развития мышечных элементов в стенке вен они могут быть разделены на две группы: **вены безмышечного** типа и **вены мышечного** типа. Вены мышечного типа в свою очередь подразделяются на вены со слабым развитием мышечных элементов и вены со средним и сильным развитием мышечных элементов. В венах различают три оболочки: внутреннюю, среднюю и наружную.



Микроциркуляторное русло включает в себя артериолы разных порядков, прекапиллярные артериолы, кровеносные капилляры, посткапиллярные венулы, венулы, артериоловенозные анастомозы. Микроциркуляторное русло обеспечивает регуляцию кровенаполнения органов, обмен на уровне тканей и тканевой гомеостаз. В стенке капилляров различают три тонкие оболочки, представленные клетками: внутренний слой - эндотелиальные клетки, в которых могут быть фенестры (истончения цитоплазмы), щели или поры; средний слой состоит из перицитов, заключенных в базальную мембрану; наружный слой имеет адвентициальные клетки.

По диаметру различают узкие (диаметром – от 4,5 до 6-7 мкм), среднего (7-11 мкм), широкие (20-30 мкм) – синусоидные. Типы капилляров – с непрерывной сосудистой стенкой, фенестрированные, щелевидные с прерывистой базальной мембраной синусоидного типа. Артериоловенозные анастомозы бывают: истинные и атипичные. По строению различают: а) простые АВА; б) атипичные АВА.

**Сердце** - основной орган, приводящий в движение кровь. В стенке сердца различают три оболочки: внутреннюю - эндокард, среднюю - миокард, наружную - эпикард.

**Эндокард** - выстилает изнутри камеры сердца, мышечные сосочки и сухожильные нити, клапаны сердца. В эндокарде выделяют четыре слоя: эндотелиальный, подэндотелиальный, мышечно-эластический и наружный соединительнотканый слой.

**Миокард** - мышечная оболочка сердца - образована поперечно-полосатыми мышечными клетками, которые, контактируя между собой, образуют функциональные мышечные волокна. Различают **типичные** сократительные мышечные клетки и **атипичные** сердечные миоциты, входящие в состав проводящей системы сердца. В функциональном отношении атипичная мышечная ткань характеризуется способностью к индуцированию

биопотенциалов в узлах, проведению импульсов по волокнам проводящей системы и передаче их сократительным миокардиоцитам. К проводящей системе сердца относят синусно-предсердный узел, предсердно-желудочковый узел (клетки синусного и атриовентрикулярных узлов), пучок Гиса (кардиомиоциты пучка Гиса), кардиомиоциты из ножек пучка (волокна Пуркинье).

**Эпикард и перикард** - наружная оболочка сердца, представляет собой висцеральный листок перикарда, сходный по строению с серозными оболочками. Эпикард образован тонкой прослойкой соединительной ткани, плотно срастающейся с миокардом. Свободная поверхность ее покрыта мезотелием. В париетальном листке перикарда соединительнотканная основа развита сильнее, чем в эпикарде.

## **VI. Учебные задания.**

1. На микропрепарате «Артерия мышечного типа» найти и зарисовать три четко выраженные оболочки сосуда. Внутренняя оболочка (I) образована выстилающим сосуд изнутри эндотелием (1), который на разрезе имеет вид тонкой линии с выступающими в просвет ядрами. За эндотелием располагается подэндотелиальный слой (2). Следующий слой - внутренняя эластическая мембрана (3), образованная сплетением эластических волокон. Наиболее толстая средняя оболочка (II), состоит из циркулярно расположенных гладких мышц (4). В более крупных артериях этого типа средняя оболочка отделяется от наружной эластической мембраной (5). Наружная оболочка (III) образована рыхлой соединительной тканью, в ней проходят сосуды сосудов (6), питающие наружные слои стенки сосудов.

2. На микропрепарате «Вена мышечного типа» найти и зарисовать стенку вены, однако здесь разграничение на три оболочки провести трудно, т.к. соединительная ткань, составляющая основу всей стенки, переходит из одной

оболочки в другую, объединяя их в одно целое; кроме того в венах нет эластических мембран. Во внутренней оболочке (I) хорошо выделяется эндотелий(1). Местами можно различить очень тонкий подэндотелиальный слой (2). Без резкой границы внутренняя оболочка переходит в среднюю оболочку (II), в составе которой главным образом гладкие мышечные клетки (3), лежащие циркулярными пучками. Наружная адвентициальная оболочка (III) - рыхлая соединительная ткань.

3. На микропрепарате «Сосуды микроциркуляторного русла» найти капилляры (I), в стенке которых видны продольно расположенные ядра эндотелиоцитов (1) и более вытянутые ядра перицитов (2). Несколько снаружи от них, также продольно лежат ядра адвентициальных клеток (3). Артериолы (II) и вены (III) можно отличить по характеру исчерченности их стенок, обусловленной циркулярным расположением гладких мышц (4).

4. На микропрепарате «Аорта» найти три оболочки: внутреннюю (I), среднюю (II), наружную (III). Во внутренней оболочке отчетливо видны разрезы продольного сплетения эластических волокон (1), перерезанных преимущественно поперек. В средней оболочке резко выделяются темноокрашенные эластические окончатые мембраны (2), а между ними светлые прослойки гладких мышц (3).

5. На микропрепарате «Стенка сердца» найти и зарисовать оболочки сердца: эндокард (I), миокард (II), эпикард (III). В эндокарде определяются следующие слои: эндотелиальный (1), подэндотелиальный (2), мышечно-эластический (3) и наружный соединительнотканый слой (4). Основную массу стенки сердца составляет миокард, представленный клетками – сократительными кардиомиоцитами (5), имеющими округлые ядра (6) в центре клетки. В сердечной мышце выделяют вставочные пластинки (7) и анастомозы (8). Между перекардинами миокарда находятся соединительнотканые прослойки (9), с проходящими в ней капиллярами (10). Между сократительными мышечными волокнами и эндокардом лежат волокна

Пуркинье (11) с более светлой цитоплазмой и эксцентрично расположенными ядрами.

4. Обозначьте рисунки:

### **VII. Контрольные вопросы.**

1. Источники развития и составные компоненты сердечно-сосудистой системы, функциональное значение её различных отделов.
2. Артерии, общий план строения, классификация.
3. Вены, общий план строения, классификация.
4. Сосуды микроциркуляторного русла, особенности строения.
5. Оболочки сердца и их тканевой состав.
6. Функциональное значение и особенности строения сократительной и проводящей мышечной ткани миокарда.
7. Функциональное значение вставочных дисков миокарда.
8. Возрастные и структурные особенности сердца.

### **VIII. Учебные задачи.**

1. Представлены два гистологических препарата, на одном хорошо видна капиллярная сеть, расположенная между двумя артериолами, на втором - между двумя венами. Дайте название капиллярной сети и в каких органах она находится?
2. При изучении препарата в поле зрения светового микроскопа видны артерия мышечного типа и одноименная вена, окрашенные орсеином. Какие структурные элементы сосудов будут окрашены этим красителем? По каким признакам можно безошибочно определить артерию?

3. Яд пауков и змей, содержащий гиалуронидазу, легко проникает сквозь стенку капилляра. С каким структурным элементом стенок кровеносного капилляра связана проницаемость и почему?

4. На электронной микрофотографии стенки кровеносного капилляра видны клетки. Одна из них лежит на базальной мембране, другая – окружена базальной мембраной. Как называются эти клетки?

5. Внутреннюю оболочку кровеносных сосудов импрегнировали солями серебра. Были выявлены клетки с неровными извилистыми границами, назовите эти клетки и источник их развития.

6. На препарате представлены артериолы и кровеносные капилляры, диаметром 20 мкм. По какому признаку можно определить артериолы? К какому типу относятся данные капилляры?

7. На медицинскую экспертизу представлены два препарата поперечно-исчерченной мышечной ткани. На одном видны симпластические структуры, где по периферии располагаются ядра. На другом - клеточные, ядра располагаются в центре. Какой из препаратов относится к сердечной мышечной ткани?

8. При изучении ультраструктуры кардиомиоцитов в последних обнаружили хорошо развитые миофибриллы с темными и светлыми дисками, многочисленные митохондрии и вставочные диски. К какому виду тканей сердца относятся эти клетки?

9. В сердечной мышце много чувствительных нервных окончаний, но совершенно нет эффекторов - двигательных окончаний. Где же генерируется импульс к сокращению, как передается на мембрану кардиомиоцитов и как распространяется на ближайшие сердечные клетки?

10. В миокарде скоропостижно умершего молодого человека в световом микроскопе не обнаружено никаких патологических изменений в кардиомиоцитах. Исследованием в электронном микроскопе установлено

резкое расширение щелей между мембранами кардиомиоцитов в составе нексусов. Могло ли подобное нарушение нексусов привести к остановке сердца? Почему?

### **IX. Темы реферативных сообщений.**

1. Ультрамикроскопическое строение стенки капилляра.
2. Особенности микроскопического и ультрамикроскопического строения сосудов лимфатической системы.
3. Сосудистый эндотелий.
4. Ангиогенез. Образование, рост и развитие кровеносных сосудов.
5. Общая характеристика эволюционной динамики мышечных тканей.
6. Механизм регуляции сокращения и расслабления поперечно-полосатой мышечной ткани.
7. Рост и регенерация поперечно-полосатой мышечной ткани
8. Кардиомициты в процессах репродукции, дифференцировки и регенерации.

## **САМОСТОЯТЕЛЬНАЯ РАБОТА**

### **I. СТУДЕНТ ДОЛЖЕН ЗНАТЬ:**

<p>1 Общий план строения стенки артерий и вен, их классификация и микроскопическое строение. Особенности строения сосудов эластического типа, принцип взаимосвязи условий гемодинамики и структурной организации сосудов.</p> <p>2 Представление о микроциркуляторном русле. Основные типы кровеносных</p>	<p>1..Гистология: учебник / Под ред. Ю.И.Афанасьева, Н.А.Юриной. – 5-е изд., перераб. и доп. – М.: Медицина, 2006.</p> <p>2.Гистология: учебник / Под ред. Э.Г.Улумбекова, Ю.А.Чельшева. – 2-е изд., перераб. и доп. – М.: ГЭОТАР-МЕД, 2009.</p>
--	--

<p>капилляров и их микроскопическое строение.</p> <p>3.Оболочки сердца и их тканевой состав, строение клапанов сердца. Морфо-функциональные особенности сократительной и проводящей системы сердца.</p>	<p>3.Методическое пособие по частной гистологии. Акоева Л.А., Гиреева Л.А., Таболова Л.С. и др. Владикавказ, 2008</p>
---	---

## II. СТУДЕНТ ДОЛЖЕН УМЕТЬ:

1. Определять морфологические отличия артерий и вен мышечного типа, структуры сосудов микроциркуляторного русла на микроскопическом уровне.
2. Определять оболочки артерии эластического типа (аорты), оболочки сердца на микроскопическом уровне.
3. Проводить морфологическую дифференцировку типичных и атипичных кардиомиоцитов на микроскопическом уровне.

## III. Задания для подготовки к занятию:

Задание 1. **Заполните таблицу.** «Отличия в строении артерий и вен».

Сосуды	Артерии мышечного типа	Вены мышечного типа
Эндотелий и подэндотелиальный слой		

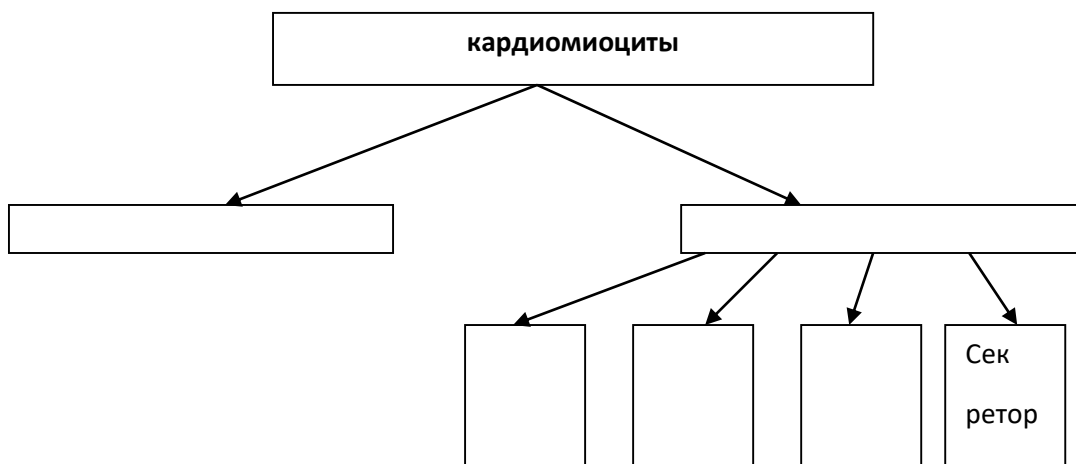
Внутренняя эластическая мембрана		
Мышечная оболочка		
Наружная эластическая мембрана		
Адвентициальная оболочка		

Задание 2. Продолжите фразы:

1. Структурно-функциональной единицей поперечно-полосатой мышечной ткани является .....
2. К атипичным кардиомиоцитам помимо кардиомиоцитов, входящих в состав проводящей системы сердца, относятся....., функция которых заключается в.....
3. Р-клетки располагаются в ....., их функция заключается в.....
4. Рабочие кардиомиоциты соединяются друг с другом .....
5. Порядок проведения возбуждения по проводящей системе сердца: Р-клетки - .....
6. Аорта относится к артериям..... типа.
7. Эластически каркас стенки аорты образован .....



Задание 3. Дополните схему классификации кардиомиоцитов.



Задание 4. Заполните таблицу. «Отличия в строении скелетной и сердечной мышечной тканей».

мышечная ткань	поперечно-полосатая скелетная	поперечно-полосатая сердечная
отличительные особенности		

### **Задание 5. Составьте тесты по образцу.**

К сосудам микроциркуляторного русла относятся:

- а мелкие артерии
- б вены
- в капилляры
- г артериолы
- д артерио-венулярные анастомозы.

### **IV. Вопросы для самоконтроля:**

- 1 Общий план строения и классификацию сосудов.
- 2 Общий принцип взаимозависимости строения стенки сосуда и гемодинамических условий.
- 3 Структурные отличия артерий и вен мышечного типа.
4. В чем заключаются особенности строения и функционирования сосудов эластического типа.
- 5 Особенности строения сосудов микроциркуляторного русла: артериол, капилляров, венул, артерио-венозных анастомозов.
- 6.Оболочки сердца и их тканевой состав. Функциональное значение и особенности строения сократительной и проводящей мышечной ткани миокарда.
- 7.Функциональное значение вставочных дисков миокарда.
- 8.Возрастные и структурные особенности сердца.

## ПРОВЕРЬ СЕБЯ:

### ВЫБЕРИТЕ ПРАВИЛЬНЫЕ ОТВЕТЫ

#### 1. К сосудам микроциркуляторного русла не относятся:

- а Сосуды > 100 микрон в диаметре.
- б Артериолы.
- в Капилляры.
- г Вены.
- д Артериоло-венозные анастомозы..

#### 2. Какие из перечисленных структур не входят в состав гемокапилляров?

- а Эластическая мембрана.
- б Гладкие миоциты.
- в Подэндотелиальный слой.
- г Базальная мембрана.
- д Эндотелий.

#### 3. В миокарде нет:

- а Вставочных дисков
- б Анастомозов между клетками
- в Большого количества капилляров
- г 1-2 ядер и центре клетки
- д Обилия рыхлой соединительной ткани между клетками

#### 4. В эндокарде нет:

- а эндотелия
- б подэндотелиального слоя
- в мышечно-эластического слоя
- г наружного соединительнотканного слоя
- д слоя кровеносных сосудов

#### 5. Какие из перечисленных вен относятся к венам мышечного типа с сильным развитием мышечных элементов?

- а Плечевая вена.
- б Бедренная вена.
- в Вены костей.
- г Верхняя полая вена.

**6. Синусоидные капилляры:**

- а Находятся в красном костном мозге.
- б Находятся в селезенке и печени.
- в Встречаются в коже и мышцах.
- г Имеют диаметр 8-10 микрон.
- д Имеют диаметр 20-30 микрон.

**7. Эндокард содержит все слои, кроме:**

- а Эндотелия.
- б Подэндотелиального.
- в Мышечно-эластического.
- г Наружной эластической мембраны

**8. Для артерий мышечного типа характерно:**

- а Наружная эластическая мембрана выражена лучше внутренней.
- б Гладкомышечные клетки в средней оболочке ориентированы спирально.
- в В адвентиции присутствуют многочисленные нервные волокна.
- г Контролируют приток крови к органам.

**9. Капилляры. Верно все, КРОМЕ:**

- а Содержат перициты.
- б Содержат гладкомышечные клетки.
- в Обеспечивают обмен веществ между кровью и тканями.

**10. Какие из перечисленных структур входят в состав гемокапилляра?**

- а Эндотелий.
- б Базальная мембрана.

в Перициты.

г Адвентициальные клетки.

д Гладкомышечные клетки.

**Ответы:**

1. а	2. а,б,в	3. д	4. д	5. б
6. а,б,д	7. а,б,в	8. б,в,г	9. б	10.а,б,в,г

## **ТЕМА 5: ОРГАНЫ КРОВЕТВОРЕНИЯ И ИММУННОЙ ЗАЩИТЫ.**

### **I. Мотивационная характеристика темы.**

Кровь, лимфа и органы, где они образуются, а также клетки крови, «выселившиеся» в соединительные и эпителиальные ткани, составляют систему крови, которая участвует в поддержании постоянства внутренней среды организма и охране генетической целостности. Кроветворение и становление иммунных функций клеток системы крови – сложный многоступенчатый процесс, нарушения которого приводят к ряду заболеваний. Знания нормального кроветворения, строения и участия гемопоэтических органов в защитных реакциях организма необходимы врачу любого профиля.

### **II. Целевые задачи.**

1. Знать унитарную теорию кроветворения. Иметь представление об унитарной теории кроветворения и стволовой клетке крови.
2. Знать особенности постэмбрионального кроветворения.
3. Изучить особенности строения и функционирования различных органов кроветворения, их роль в формировании гуморального и клеточного иммунитета.

### **III. Необходимый исходный уровень знаний.**

а) из предшествующих тем:

1. Содержание понятия «ретикулярная ткань».
2. Схема постэмбрионального гемопоэза-лимфоцитопоэза.

б) из текущего занятия:

1. Общая характеристика центральных и периферических органов кроветворения.

2. Источники развития и общий план строения, и функциональное значение красного костного мозга и тимуса.

3. Источники развития и общий план строения, и функциональное значение лимфатических узлов.

4. Источники развития и общий план строения, и функциональное значение селезенки.

5. Функциональное значение и принцип организации лимфоэпителиальных органов на примере небной миндалины и аппендикса.

#### **IV. Объекты изучения.**

а) микропрепараты для самостоятельного изучения

1. Тимус (окраска гематоксилин-эозин)
2. Лимфатический узел (окраска гематоксилин-эозин)
3. Селезенка (окраска гематоксилин-эозин)

б) электроннограммы

№№317, 322, 340.

#### **V. Информационная часть.**

К органам кроветворения и иммунологической защиты относят: красный костный мозг; тимус; лимфатические узлы; селезенку и лимфатические узелки пищеварительного тракта. Различают центральные (тимус, красный костный мозг) и периферические органы кроветворения (остальные).

**Красный костный мозг** - центральный орган кроветворения, содержащий стволовые кроветворные клетки и осуществляющий миелоидное, лимфоидное кроветворение, эритропоэз, тромбоцитопоэз. Он является универсальным органом кроветворения. Основа органа ретикулярная строма, через которую проходит множество кровеносных сосудов. Наиболее интенсивно кроветворение происходит вблизи эндоста. Гемопоэтические

клетки расположены островками, окружающими макрофаг. Гранулопоэтические клетки образуют островки, окруженные протеогликанами. Мегакриоцибласты и мегакариоциты располагаются в контакте со щелями капилляров. Встречаются также небольшие скопления костномозговых лимфоцитов и моноцитов.

**Тимус** (вилочковая или зубная железа) - центральный орган лимфоцитопоэза (Т-лимфоцитов) и иммуногенеза. Основа органа ретикулоэпителиальная ткань. Здесь происходит антигеннезависимая дифференцировка предшественников Т-лимфоцитов в Т-лимфоциты, которые осуществляют реакции клеточного иммунитета и регулируют реакции гуморального иммунитета. Удаление тимуса приводит к ослаблению иммунитета, отторжению трансплантантов органов и повышению чувствительности к инфекционным заболеваниям. В корковом веществе находится гематотимусный барьер. Максимального развития тимус достигает максимального развития в раннем детском возрасте. От 3 до 20 лет отмечается стабилизация массы, а затем происходит возрастная инволюция вилочковой железы. При стресс-реакции происходит акцидентальная инволюция.

**Лимфатические узлы** - периферические органы лимфоцитопоэза, иммунологической защиты и депонирования протекающей лимфы. Это паренхиматозный орган, покрытый соединительнотканной капсулой, состоящий из **коркового и мозгового** вещества, а также синусов. Корковое вещество состоит из кортикальной и паракортикальной (тимусзависимой, в которой преимущественно располагаются Т-лимфоциты) зон. Корковая часть состоит из множества лимфатических фолликулов (состоит из В-лимфоцитов, фолликулярные отростчатые клетки и макрофаги). Мозговое вещество представлено трабекулами, мозговыми тяжами, синусами. Синусы лимфоузла: краевой, промежуточный, синусы мозгового вещества.

**Селезенка** - орган периферического кроветворения, участвующий в образовании клеточного и гуморального иммунитета, выработке веществ,



угнетающих эритропоэз в красном костном мозге. Она принимает участие в элиминации отживающих эритроцитов и тромбоцитов. Селезенка покрыта соединительнотканной капсулой, содержащей гладкомышечные клетки. Селезенка - паренхиматозный орган, в основе которого лежит ретикулярная ткань. Паренхима образована **белой и красной пульпой**. В ретикулярной строме красной пульпы преобладают эритроциты и присутствуют многочисленные макрофаги, уничтожающие отжившие эритроциты. Белая пульпа – скопления шаровидных узелков и периартериальных влагалищ. В лимфатическом узелке различают периартериальную зону (состоит из Т-лимфоцитов), центр размножения (состоит из пролиферирующих В-лимфоцитов), мантийную (состоит из малых В-лимфоцитов и небольшого количества Т-лимфоцитов) и краевую или маргинальную (состоит из В- и Т-лимфоцитов) зоны. Через узелок эксцентрично проходит артерия узелка (центральная артерия).

#### **VI. Учебные задания.**

1. Пользуясь аудиторными таблицами научиться определять островки гемопоэтических клеток красного костного мозга, уметь отличать их, знать особенности дифференцировки клеток в каждом гемопоэтическом ряду.
2. На микропрепарате «Тимус» найти и зарисовать соединительнотканную капсулу (1), покрывающую орган, под которой видны дольки железы (2). В дольке можно различить более темное корковое (3) и светлое - мозговое (4) вещество. Основу дольки составляет эпителиальная ткань. Наслоившиеся друг на друга эпителиальные клетки образуют тельца Гассалья (5), расположенные в мозговом веществе.
3. На микропрепарате «Лимфатический узел» найти и зарисовать соединительнотканную капсулу (1), от которой отходят внутрь органа трабекулы (2). Под капсулой расположено более темное корковое вещество (3), представленное лимфоидными узелками (4). Периферия узелка образована зрелыми лимфоцитами (5), центральная часть (центр размножения,

реактивный центр) представлена лимфобластами (6). От лимфоидных фолликулов отходят лентовидные скопления лимфоцитов - мозговые тяжи (7). Между фолликулами, трабекулами и мозговыми тяжами видны светлые пространства - синусы (8).

4. На микропрепарате «Селезенка» найти и зарисовать соединительнотканную капсулу (1), покрытую мезотелием (2). От нее вглубь органа отходят трабекулы (3), в которых хорошо видны кровеносные сосуды (4). Паренхима органа представлена белой пульпой - лимфоидными фолликулами (5), состоящими из скопления лимфоцитов вокруг центральной артерии (6). Между фолликулами и трабекулами расположена красная пульпа (7) - капилляры синусоидного типа, заполненные кровью.

5. Обозначьте рисунки.

## **VII. Контрольные вопросы.**

1. Общая характеристика органов кроветворения и их классификация.
2. Строение, локализация, особенности постэмбрионального кроветворения красного костного мозга.
3. Тимус, строение, локализация, особенности кроветворения, функции. Возрастная и акцидентальная инволюция тимуса.
4. Локализация, строение и функции лимфатических узлов.
5. Особенности кровообращения, локализация, строение, функциональное значение селезенки.

## **VIII. Учебные задачи.**

1. При пересадке чужеродной ткани в организме животного-реципиента развиваются защитные реакции, которые вызывают гибель пересаженной ткани. Какие клетки организма - реципиента вызывают гибель пересаженной ткани и в каком кроветворном органе они образуются?

2. При удалении тимуса у новорожденного животного в периферических лимфоидных органах возникают выраженные морфологические изменения. Какие зоны селезенки и лимфатических узлов наиболее отчетливо реагируют на данную операцию, и какова их внутриорганный специализация?

3. Исследователь в гистологическом препарате селезенки выявил повышенное содержание железа. Что является источником железа в селезенке? О чем свидетельствует увеличение его содержания?

4. У больного нарушены процессы эритропоэза, гранулоцитопоэза, моноцитопоэза, тромбоцитопоэза. О патологии какого кроветворного органа свидетельствуют эти нарушения?

5. Огнестрельное ранение вызвало острое кровотечение. Как это состояние отразится на гемопоэтической активности костного мозга, количестве бластных клеток?

6. Если у новорожденного животного удалить тимус, а затем сделать ему пересадку чужеродного трансплантата, то реакция отторжения не развивается. Объясните причину этого явления.

7. Животное сразу же после рождения поместили в стерильные условия. Могут ли в этой ситуации формироваться вторичные фолликулы в периферических кроветворных органах, если да, то почему, если нет, то почему?

8. Студент утверждал, что селезенка в постэмбриональном периоде является одним из органов кроветворения, но на вопросы, где оно происходит в селезенке и какие при этом образуются форменные элементы крови, он не ответил. Как вы ответите на поставленные вопросы?

### **IX. Темы реферативных сообщений.**

1. Возрастная инволюция тимуса и его изменения под влиянием стресса.
2. Структура тимуса и дифференцировка Т-лимфоцитов.

## САМОСТОЯТЕЛЬНАЯ РАБОТА

### I. СТУДЕНТ ДОЛЖЕН ЗНАТЬ:

<ol style="list-style-type: none"><li>1. Унитарную теорию кроветворения</li><li>2. Понятие о стволовой кроветворной клетке</li><li>3. Особенности постэмбрионального кроветворения</li><li>4. Классификацию органов кроветворения</li><li>5. Локализацию, особенности строения и функционирования, роль в формировании гуморального и клеточного иммунитета: костного мозга, тимуса, лимфатических узлов и селезенки.</li><li>6. Понятие о возрастной и акцидентальной инволюции тимуса</li><li>7. Особенности кровоснабжения и лимфотока в лимфатических узлах и селезенке</li></ol>	<ol style="list-style-type: none"><li>1. Гистология: учебник / Под ред. Ю.И.Афанасьева, Н.А.Юриной. – 5-е изд., перераб. и доп. – М.: Медицина, 2006.</li><li>2. Гистология: учебник / Под ред. Э.Г.Улумбекова, Ю.А.Чельшева. – 2-е изд., перераб. и доп. – М.: ГЭОТАР-МЕД, 2009.</li><li>3. Методическое пособие по частной гистологии. Акоева Л.А., Гиреева Л.А., Таболова Л.С. и др. Владикавказ, 2008</li></ol>
---	---

### II. СТУДЕНТ ДОЛЖЕН УМЕТЬ:

1. Пользуясь аудиторными таблицами определять островки гемопоэтических клеток и отличать их.
2. Определять на микроскопическом уровне структурные компоненты органов кроветворения и иммунной защиты

### III. Задания для подготовки к занятию:

**Задание 1.** Заполните таблицу: «Белая пульпа селезенки»

Зона	Локализация	Клеточный состав	Функциональное значение

**Задание 2.** Продолжите фразы:

«Лимфатический узел».

1. Основу лимфатического узла составляет ..... ткань.
2. Основным структурным компонентом коркового вещества являются..... Их центральная часть выглядит более светлой, потому

что.....  
.....

3. Микроокружением для лимфоцитов паракортикальной зоны являются.....клетки. Они вырабатывают....., которые .....

4. Синусами называют.....  
Различают синусы:.....  
.....

**Задание 4.** Составьте 2-3 тестовых задания по образцу.

Стромальный компонент красного костного мозга в основном образован:

- А) костной тканью
- Б) эпителиоретикулярной тканью
- В) рыхлой соединительной тканью
- Г) жировой тканью
- Д) ретикулярной тканью

#### **IV. Вопросы для самоконтроля**

1. Классификация и источники развития органов кроветворения и иммунной защиты.
2. Особенности микроскопического строения и основные функции костного мозга.
3. Тимус: особенности строения и роль в процессах иммуногенеза.  
Гематотимусный барьер.
4. Возрастная и акцидентальная инволюция тимуса.
5. Строение белой и красной пульпы селезенки.

6. Понятие о закрытом и открытом кровообращении селезенки.
7. Строение и функциональное значение Т- зон лимфатических узлов.
8. Строение и функциональное значение В-зон лимфатических узлов.

### **ПРОВЕРЬ СЕБЯ:**

#### **ВЫБЕРИТЕ ОДИН ПРАВИЛЬНЫЙ ОТВЕТ**

##### **1. Где образуются предшественники лимфоцитов?**

- а. в тимусе.
- б. в селезенке и лимфатических узлах.
- в. в лимфатических фолликулах пищеварительного канала.
- г. в красном костном мозге.

##### **2. Где находятся слоистые эпителиальные тельца Гассала?**

- а. в красном костном мозге.
- б. в мозговом веществе долек тимуса.
- в. в корковом веществе долек тимуса.
- г. в мозговом веществе лимфатических узлов.
- д. в лимфоидных фолликулах селезенки.

##### **3. Что происходит в лимфатических узлах?**

- а. антигензависимая пролиферация и дифференцировка т и в-лимфоцитов.
- б. образование моноцитов.
- в. образование нейтрофильных гранулоцитов.
- г. антигеннезависимая пролиферация В - лимфоцитов.

##### **4. Где расположена Т- зона в лимфатических узлах?**

- а. в корковом веществе.
- б. в мозговом веществе.
- в. в паракортиальной зоне.

г. в области ворот.

**5. Какие клетки вырабатывают антитела?**

- а. фибробласты.
- б. макрофаги.
- в. плазматические клетки.
- г. эозинофильные гранулоциты.
- д. Т-хелперы.

**ВЫБЕРИТЕ, ПРИ КАКОМ УСЛОВИИ ВЕРНО ДАННОЕ  
УТВЕРЖДЕНИЕ**

**6. Какие морфологические изменения сопровождают созревание клеток гранулоцитарного ряда?**

- а. исчезновение ядра.
- б. накопление в цитоплазме специфической зернистости.
- в. изменение формы ядра от округлой до сегментированной.
- г. накопление гемоглобина.

**7. Где начинается антигензависимая дифференцировка В-лимфоцитов?**

- а. в паракортикальной зоне лимфатического узла.
- б. в красном костном мозге.
- в. в лимфоидных фолликулах селезенки.
- г. в лимфоидных фолликулах кортикальной зоны лимфатического узла.
- д. в дольках вилочковой железы.

**8. Какие клетки присутствуют в дольке вилочковой железы?**

- а. макрофаги.
- б. В-лимфоциты.
- в. Т-лимфоциты.
- г. эпителиоретикулярные клетки.
- д. Т-лимфоциты.



е. фибробласты.

**9. Какие клетки вилочковой железы образуют и выделяют тимозин?**

а. Эпителиоретикулярные.

б. Макрофаги.

в. Фибробласты.

г. Т-лимфоциты.

**10. Где начинается антигензависимая дифференцировка В-лимфоцитов?**

а. в паракортикальной зоне лимфатического узла.

б. в красном костном мозге.

в. в лимфоидных фолликулах селезенки.

г. в лимфоидных фолликулах кортикальной зоны лимфатического узла.

д. в дольках вилочковой железы.

**Ответы:**

1. г	2. б	3. а	4. в	5. в
6. б,в	7. в,г	8. а,в,г,д	9. а	10. в,г

## МОДУЛЬ 3

### **Целевые задачи.**

1. Показать знания теоретического материала по изученным темам.
2. Уметь в микропрепаратах определять и дифференцировать гистологические структуры тканей.
3. Решать ситуационные задачи и тесты.
4. Показать знания в определении электроннограмм.

### **Контрольные вопросы:**

1. Источники развития и составные компоненты сердечно-сосудистой системы, функциональное значение её различных отделов.
2. Артерии, общий план строения, классификация.
3. Вены, общий план строения, классификация.
4. Сосуды микроциркуляторного русла, особенности строения.
5. Оболочки сердца и их тканевой состав.
6. Функциональное значение и особенности строения сократительной и проводящей мышечной ткани миокарда.
7. Функциональное значение вставочных дисков миокарда.
8. Возрастные и структурные особенности сердца.
9. Общая характеристика органов кроветворения и их классификация.
10. Строение, локализация, особенности постэмбрионального кроветворения красного костного мозга.
11. Тимус, строение, локализация, особенности кроветворения, функции. Возрастная и акцидентальная инволюция тимуса.
12. Локализация, строение и функции лимфатических узлов.
13. Особенности кровообращения, локализация, строение, функциональное значение селезенки.

### **Микропрепараты:**

1. Артерия мышечного типа (окраска гематоксилин-эозин)
2. Вена мышечного типа (окраска гематоксилин-эозин)
3. Сосуды микроциркуляторного русла (окраска гематоксилин-эозин)
4. Аорта – артерия эластического типа (окраска орсеином).
5. Стенка сердца (окраска гематоксилин-эозин).
6. Тимус (окраска гематоксилин-эозин)
7. Лимфатический узел (окраска гематоксилин-эозин)
8. Селезенка (окраска гематоксилин-эозин)

### **Тестовые задания**